

# NEWPLASTER

NP170 NP30 NPsinus

Solfato di Calcio  
Materiale per la rigenerazione ossea



ClassImplant®

# Tre soluzioni per



## NEWPLASTER NP170

### Solfato di calcio in granuli

Consente un facile posizionamento nel difetto.  
Ideale per medi e grandi difetti.  
Pronto per l'uso



## NEWPLASTER NP30

### Solfato di calcio in polvere

Necessita di impasto  
Ideale per grandi e piccoli difetti (cemento)

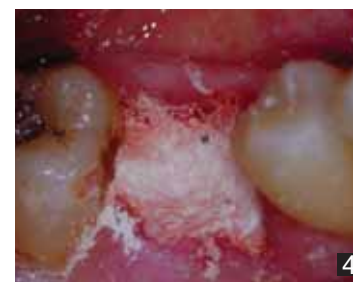
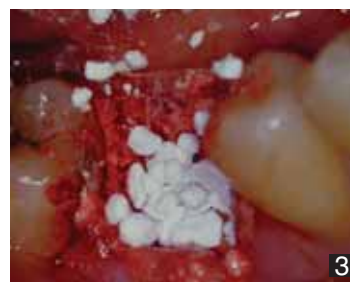
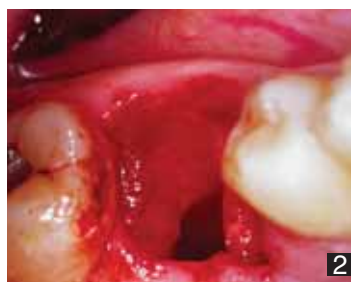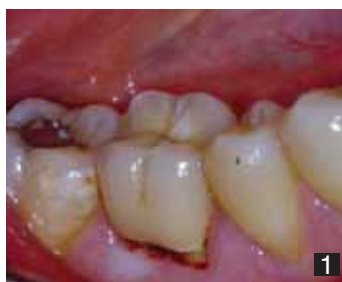## NEWPLASTER SINUS

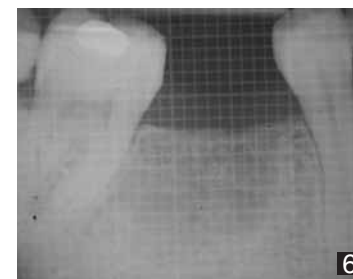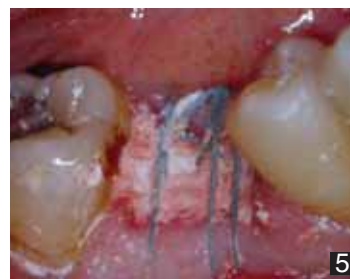### Solfato di calcio a granulometria mista

Specifico per la tecnica del grande rialzo del seno mascellare  
La particolare estremità della siringa (a becco di flauto) facilita il posizionamento del materiale

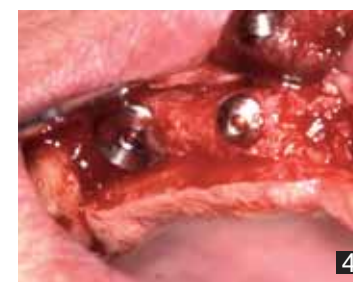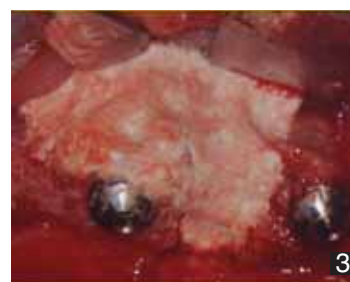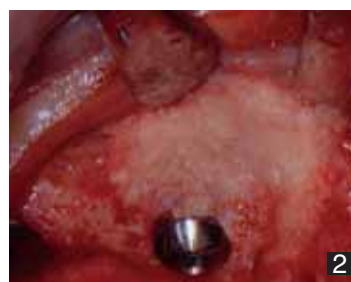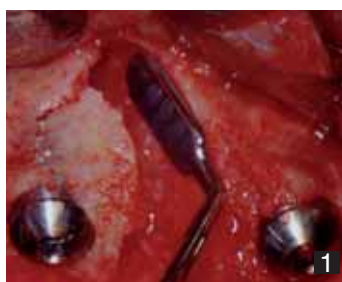# la rigenerazione



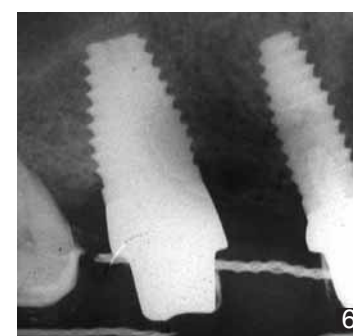
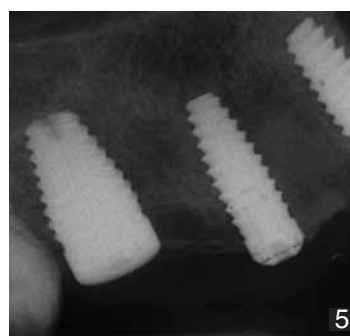
- 01: Visione pre operatoria  
02: Sito post estarttivo  
03: Riempimento con granuli di NP170  
04: Copertura dei granuli con NP30 (capsula in dotazione)  
05: Chiusura del lembo per seconda intensione



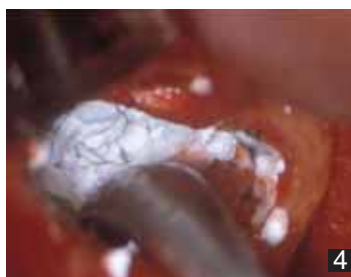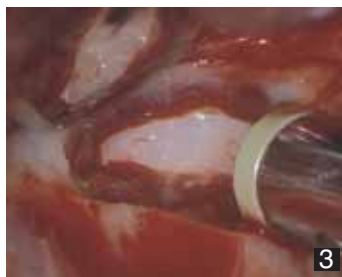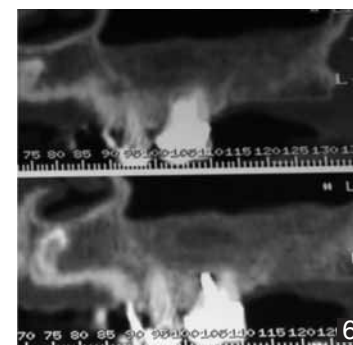
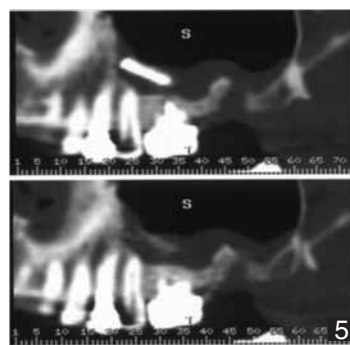
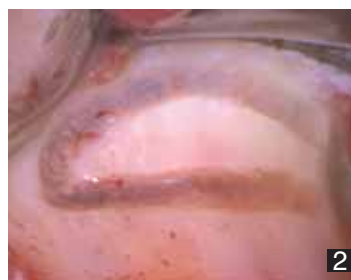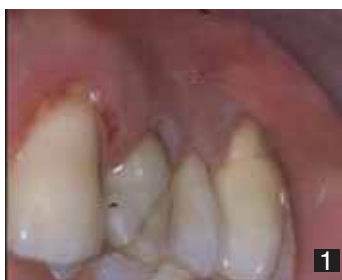**PER GENTILE CONCESSIONE DEL DOTT. MASSIMILIANO BARCALI**



- 01: Severa deiscenza infraossea perimplantare (impianto in zona 14).  
02: Utilizzo di bone chips autologhi come riempitivo della deiscenza.  
03: Utilizzo del P30 come barriera al di sopra dei bone chips.  
04: Rientro per la seconda fase chirurgica ad 8 mesi.  
05: Radiografia endorale postchirurgica (si apprezza la scarsa trabecolatura data dal solfato di calcio)  
06: Radiografia endorale ad 1 anno dalla chirurgia. (trabecolatura ossea indistinguibile dal tessuto osseo sano).



**PER GENTILE CONCESSIONE DEL DOTT. ROLANDO CECCARELLI**



- 01: Visione pre operatoria  
02: Creazione finestra di accesso  
03: Ribaltamento della finestra  
04: Riempimento con NP SINUS  
05: Dental Scan pre operatorio  
06: Dental Scan post operatorio ad 8 mesi

**PER GENTILE CONCESSIONE DEL DOTT. UGO GRAZIANI**

# I CAMPI D' IMPIEGO

## CHIRURGIA

Per il riempimento di alveoli post-estrattivi  
Nelle cavità ossee residue dopo l' intervento  
Nella disinclusione dei terzi molari

## PARODONTOLOGIA

Nei difetti infraossei  
e nelle forcazioni

## ENDODONZIA

In cavità post-apicectomia.  
Nelle perforazioni radicolari  
Negli apici beanti

## IMPLANTOLOGIA

Nelle deiscenze e fenestrazioni  
Nei minirialzi dei seni mascellari  
Nei grandi rialzi dei seni mascellari

Il **NewPlaster** è un eccellente materiale da riempimento osseo. Può essere usato puro nelle tecniche rigenerative, miscelato con osso di banca o autologo come collante delle particelle, oppure in associazione alle membrane come mantentore di spazio biologico.

## VANTAGGI DEL NEWPLASTER

1. Tempi di guarigione più rapidi
2. Osteoconduttività
3. Ostacola la competitività delle cellule non osteogeniche (effetto similbarriera)
4. Consente la guarigione per seconda intensione
5. Buona tollerabilità da parte dei tessuti molli
6. Completa riassorbibilità
7. Alto potere emostatico
8. Rapidità e semplicità di uso
9. Costo contenuto.

## BIBLIOGRAFIA

### **Biocompatibile (Mesimeris 1995)**

Mesimeris V, SadeE, Baer PN, 1995 Calcium sulfate a biodegradabile barriere membrane-a preliminary report on the 'Surgiplast' technique. Periodontal Clinical Investigation 17,13-6

### **Totalmente riassorbibile (Sottosanti 1992)**

Sottosanti J (1992 a) Calcium sul fate: an aid to periodontal, implant and restorative therapy. Californian Dental Association Journal 20, 45-62

Sottosanti J (1992 b) Calcium Sulfate: a biodegradable and biocompatible barrier for guided tissue regeneration. Compendium of continuino Education in Dentistry 13, 226-34

### **Favorisce la chiusura del limbo per seconda intensione (Payne 1996)**

Payne JM, Cobb CM, Rapley JW, Killoy WJ, Spencer P: Migration of human gingival fibroblast over guided tissue regeneration barrier materials. J Periodontal 1996;67:236-244

### **Osteoconduttore (Orsini 2003)**

Orsini G, Ricci J, Scarano A, pecora G, Petrone G, Iezzi G, Piattelli A. Bone-Defect Healing With Calcium Sul Fate Particles And Cement: An Experimental Study In Rabbit. J Biomed Mater Res Part B: Appl Biomater 68B: 199-208, 2004

### **Occupa lo spazio e inibisce la competitività cellulare (Pecora 1998, Ricci 2000, Yoshikawa 2002)**

Pecora GE, De Leonardis D, Della Rocca C, Cornelini R, Cortesini C. Short-term healing following the use of calcium sul fate as a grafting

material for sinus augmentation. A clinical report int J Oral Maxillofac Implant 1998; 13:866-873  
Ricci JL, Alexander H, Nadkarni P, Hawkins M, Turner J, Rosenblum S, Brezenoff L , De Leonardis D, Pecora G biological mechanism of calcium sulphate replacement by none. Davies JE, editor. Bone engineering. Toronto: EM Squared ; 2000 :332-344  
Yoshikawa G, Murashima Y, Wadachi R, Sawada N, Suda H. Guided bone regeneration (GBR) using membranes and calcium sulphate after apicectomy. A comparative histomorphometrical study Int Endod J 2002;35:255-263

### **Induce neoangiogenesi (Strocchi 2002)**

Strocchi R, Orsini G, Iezzi G, Scarano A, Rubini C, Pecora G, Piattelli A. Bone regeneration with Calcium sulfate: Evidence for increased Angiogenesis in rabbits. Journal Of Oral Implantology Vol. XXVIII/No. Six/2002

### **Accelera I processi di guarigione ossea (Murashima 2002)**

Murashima Y, Yoshikawa G, Wadachi R, Sawada N, Suda H. Calcium sulphate as a bone substitute for various osseous defects in conjunction with apicoectomy. Int, End Journal, 35 768-774-2002

### **Induce formazione di osso migliore per quantità e qualità (Guarnieri 2004)**

Guarnieri R, Pecora G, Grassi R, Fini M, Vicoli A, Giardino L. Healing of human extraction sockets filled with calcium sulphate. Histological results in a split mouth study. Accepted Clinical Oral Implant Research September 2004